# Erfolgreicher Einsatz eines PI3K-Inhibitors bei *TEK*-mutierter venöser Malformation: Ein Fallbericht

# Successful use of a PI3K inhibitor in a *TEK*-mutated venous malformation: a case report

Andrea Kugler[1], Demetrios Papadopoulos[1], Bernhard Strohmeier[1], Peter Waldenberger[2, 3], Evelyn Auer[2], Armin-Johannes Michel[4], Christiane Neuhofer[5, 6], Anna Pleyers[5], Johann W. Bauer[1]

1 Universitätsklinik für Dermatologie und Allergologie, Universitätsklinikum der Paracelsus Medizinischen Universität Salzburg, Österreich
2 Universitätsinstitut für Radiologie, Universitätsklinikum der Paracelsus Medizinischen Universität Salzburg, Österreich
3 Medicent Salzburg, Österreich
4 Universitätsklinik für Kinder- und Jugendchirurgie der Paracelsus Medizinischen Universität, Uniklinikum Salzburg, Salzburg, Österreich
5 Universitätsinstitut für Humangenetik, Universitätsklinikum der Paracelsus Medizinischen Universität Salzburg, Österreich
6 Universitätsinstitut für Klinische Humangenetik, Universitätsklinikum Regensburg, Deutschland

Schüsselwörter: venöse Malformation (VM), *TEK*-Mutation, *PIK3CA*-Mutation, Alpelisib, PI3K-Inhibitor

Wörter: 1384 Abbildungen: 1 Fördermittel: keine

Interessenkonflikte: Die Autoren erklären, dass hinsichtlich dieses Manuskripts keine Interessenkonflikte bestehen.
Es liegt eine schriftliche Einverständniserklärung der Patientin zur Veröffentlichung der Abbildungen vor.

**Abkürzungen:**

| | |
|---|---|
| HR | Hormonrezeptor |
| HER | Human epidermal growth factor receptor |
| mTOR | Mechanistic target of rapamycin |
| *PIK3CA* | Phosphatidylinositol-4,5-bisphosphate 3-kinase catalytic subunit alpha |
| PROS | *PIK3CA* related overgrowth spectrum |
| *TEK* | *TEK* Gen kodiert für ein Rezeptortyrosinkinase-Protein (TIE2) |
| VM | Venöse Malformation |

1 Department of Dermatology and Allergology, University Hospital of the Paracelsus Medical University Salzburg, Austria
2 Institute of Radiology, University Hospital of the Paracelsus Medical University Salzburg, Austria
3 Medicent Salzburg, Austria
4 Department of Pediatric and Adolescent Surgery, Paracelsus Medical University Hospital, University Hospital Salzburg, Austria
5 Institute of Human Genetics, University Hospital of the Paracelsus Medical University Salzburg, Austria
6 Institute of Clinical Human Genetics, University Hospital Regensburg, Germany

Keywords: venous malformation (VM), *TEK* mutation, *PIK3CA* mutation, alpelisib, PI3K inhibitor

Word count: 1414 Figures: 1 Funding: None

Conflicts of Interest: The authors declare no conflicts of interest regarding this manuscript.
Patient Consent: Written informed consent was obtained from the patient for publication of the images.

**Abbreviations:**

| | |
|---|---|
| HR | Hormone receptor |
| HER | Human epidermal growth factor receptor |
| mTOR | Mechanistic target of rapamycin |
| *PIK3CA* | Phosphatidylinositol-4,5-bisphosphate 3-kinase catalytic subunit alpha |
| PROS | *PIK3CA*-related overgrowth spectrum |
| *TEK* | *TEK* gene encoding a receptor tyrosine kinase protein (TIE2) |
| VM | Venous malformation |

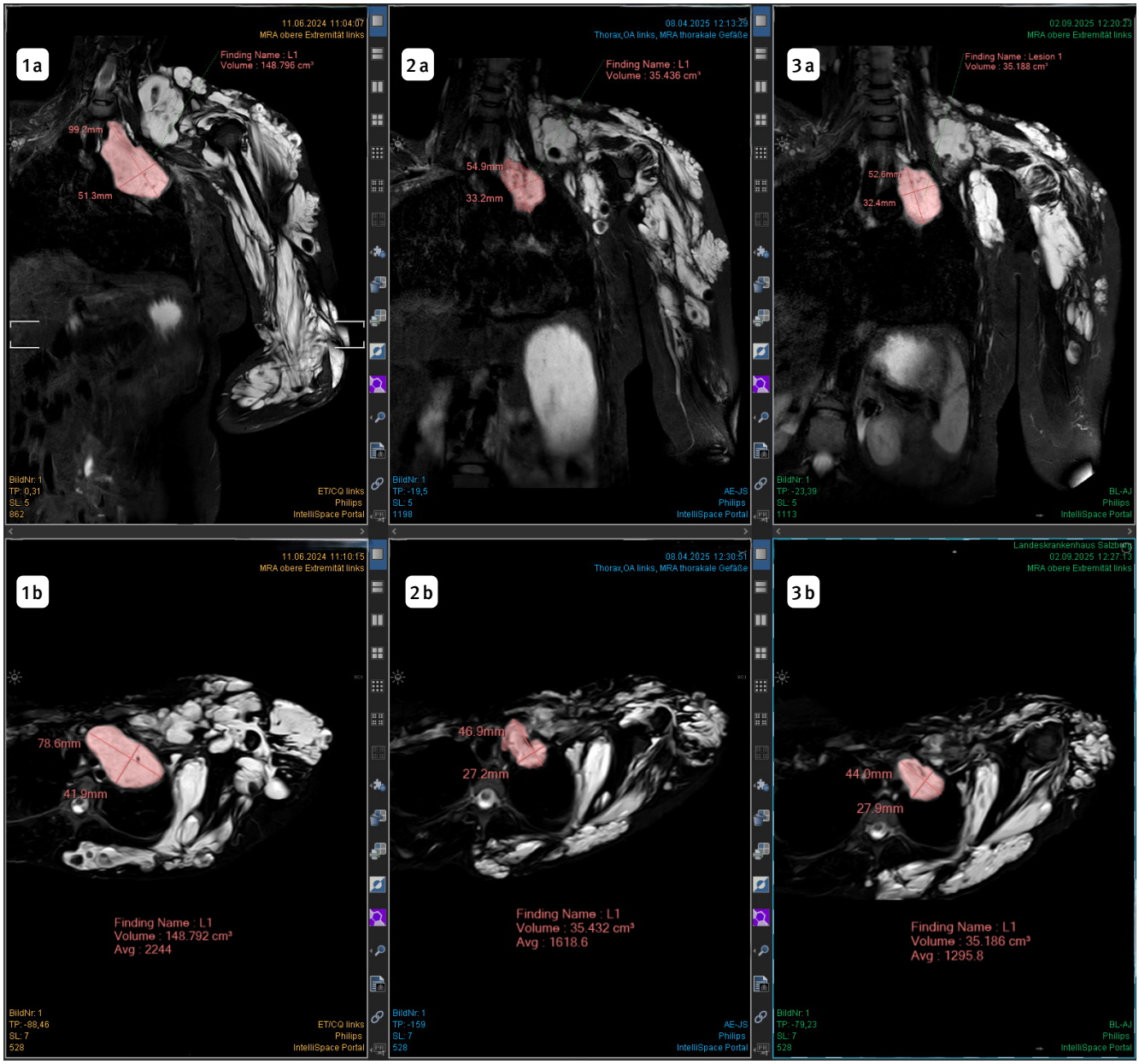


**Abbildung 1:** MRT-Bilder der Patientin zu drei Zeitpunkten: prätherapeutisch im Juni 2024 (1a + 1b), nach 3,5 Monaten Therapie im April 2025 (2a + 2b) und nach 9 Monaten Therapie im September 2025 (3a + 3b). Oben: koronare; unten: axiale Schnitte. Volumetrische Messungen der Referenzläsion im thorakalen Anteil der venösen Malformation (rot markiert) zeigen 148 cm³ prätherapeutisch, 35 cm³ nach 3,5 Monaten Therapie und 35 cm³ nach 9 Monaten Therapie. Die Aufnahmen wurden mit einem 1,5-Tesla Philips Ingenia-Gerät unter STIR-Sequenz erstellt und mit Philips IntelliSpace Portal volumetrisch ausgewertet.

**Figure 1:** MRI of the patient at three time points: pre-treatment in June 2024 (1a + 1b), after 3.5 months of therapy in April 2025 (2a + 2b), and after 9 months of therapy in September 2025 (3a + 3b). Top: coronal; bottom: axial slices. Volumetric measurements of the reference lesion in the intrathoracic portion of the venous malformation (highlighted in red) were 148 cm³ pre-treatment, 35 cm³ after 3,5 months of therapy and 35 cm³ after 9 month of therapy. Images were acquired on a 1.5-Tesla Philips Ingenia system using a STIR sequence and volumetrically analysed with Philips IntelliSpace Portal.


## Zusammenfassung

### Hintergrund

Venöse Malformationen (VM) sind seltene, jedoch klinisch relevante vaskuläre Anomalien, die durch funktionelle Einschränkungen, rezidivierende Thrombosen, Blutungen und chronische Schmerzen die Lebensqualität erheblich beeinträchtigen können.

## Abstract

### Background

Venous malformations (VMs) are rare but clinically significant vascular anomalies that can substantially impair quality of life due to functional limitations, recurrent thrombosis, bleeding, and chronic pain.

VM können durch somatische gain-of-function Varianten in *TEK* oder *PIK3CA* verursacht werden. PI3K-Inhibitoren stellen durch direkten Einfluss auf den betroffenen PI3K/AKT/mTOR-Signalweg eine gezielte Therapiemöglichkeit dar.

**Fallbeschreibung**
Wir berichten über eine 25-jährige Patientin mit ausgedehnter *TEK*-mutierter VM der linken oberen Extremität und Thoraxwand. Trotz regelmäßiger Sklerosierungen kam es zu einer kontinuierlichen Progression, und eine vorangegangene mTOR-Inhibition zeigte kein klinisch relevantes Ansprechen. Daraufhin wurde Off-label eine Therapie mit dem PI3K-Inhibitor Alpelisib eingeleitet.

**Ergebnisse**
Unter dem PI3K-Inhibitor Alpelisib (200 mg einmal täglich) zeigte sich eine Reduktion der Läsionsgröße und eine subjektiv deutliche Verbesserung der Lebensqualität. Serielle MRT-Untersuchungen bestätigten ein substantielles radiologisches Ansprechen. Als Nebenwirkungen traten ein medikamentös gut kontrollierter Diabetes mellitus, initiale Übelkeit und Gewichtsverlust sowie passagere Stomatitis auf.

**Schlussfolgerung**
Dieser Fall unterstreicht, dass eine gezielte PI3K-Inhibition auch bei *TEK*-mutierter VM ohne begleitende *PIK3CA*-Mutation eine wirksame therapeutische Option darstellen kann. Die Kombination aus molekulargenetischer Diagnostik und zielgerichteter Signalweginhibition ermöglicht einen individualisierten Therapieansatz für komplexe vaskulärer Malformationen.

## Einleitung

Vaskuläre Anomalien umfassen ein breites Spektrum von Blut- und Lymphgefäßveränderungen und werden gemäß der 2025-Revision der ISSVA-Klassifikation durch die International Society for the Study of Vascular Anomalies (ISSVA) in vaskuläre Tumoren, vaskuläre Malformationen und sogenannte Potentially Unique Vascular Anomalies (PUVA) eingeteilt [1]. Vaskuläre Malformationen werden nach Flusscharakter klassifiziert: Fast-Flow, Slow-Flow und Developmental Anomalies of Named Vessels. Innerhalb der Slow-Flow-Malformationen unterscheidet man kapilläre, lymphatische, venöse und kombinierte Formen. Häufig bestehen multifokale oder syndromale Assoziationen.

Aufgrund der Heterogenität und teils komplexen anatomischen Ausdehnung erfordern vaskuläre Malformationen häufig eine interdisziplinäre, individuell angepasste Therapie. Die Beteiligung mehrerer anatomischer Strukturen oder großer Gefäßabschnitte kann den Einsatz interventioneller Verfahren wie Sklerosierung, Embolisation oder chirurgisches Debulking einschränken.

Durch molekulargenetische Untersuchungen in den letzten Jahren hat sich das Verständnis der zugrunde liegenden Pathophysiologie vaskulärer Malformationen deutlich verbessert, was auch zu einer präziseren Klassifikation beigetragen

VMs can be caused by somatic gain-of-function variants in *TEK* or *PIK3CA*. PI3K inhibitors represent a targeted therapeutic option, directly modulating the affected PI3K–AKT–mTOR signaling pathway.

**Case Presentation**
We report a 25-year-old female patient with an extensive *TEK*-mutated VM of the left upper extremity and thoracic wall. Despite regular sclerotherapy, the lesion continued to progress, and prior mTOR inhibition showed no clinically meaningful response. Off-label therapy with the PI3K inhibitor alpelisib was subsequently initiated.

**Results**
Treatment with the PI3K inhibitor alpelisib (200 mg once daily) resulted in a reduction in lesion size and subjective marked improvement in quality of life. Serial MRI examinations confirmed substantial radiologic response. Adverse events included medically well-controlled diabetes mellitus as well as transient nausea, weight loss, and transient oral mucositis.

**Conclusion**
This case highlights that targeted PI3K inhibition may represent an effective therapeutic option even in *TEK*-mutated VM without a concomitant *PIK3CA* mutation. Combining molecular genetic diagnostics with targeted pathway inhibition enables a personalized approach to treating complex vascular malformations.

## Introduction

Vascular anomalies encompass a broad spectrum of blood and lymphatic vessel alterations and, according to the 2025 revision of the ISSVA classification by the International Society for the Study of Vascular Anomalies (ISSVA), are divided into vascular tumors, vascular malformations, and so-called Potentially Unique Vascular Anomalies (PUVA) [1]. Vascular malformations are classified according to the flow characteristics, namely referring to the fast-flow, slow-flow, and developmental anomalies of the named vessels. Slow-flow malformations comprise capillary, lymphatic, venous, and combined forms. Multifocal or syndromic associations are common.

Due to their heterogeneity and sometimes complex anatomical extent, vascular malformations often require interdisciplinary, individualized therapy. The involvement of multiple anatomical structures or large vascular segments may limit the effectiveness of interventional procedures such as sclerotherapy, embolization, or surgical debulking.

Molecular genetic investigations in recent years have significantly improved the understanding of the underlying pathophysiology of vascular malformations, which has also contributed to more precise classifications.

hat. Den meisten venösen Malformationen liegen aktivierende somatische Mutationen im *TEK/TIE2*- oder *PIK3CA*-Gen zugrunde, die zu einer dauerhaften Aktivierung des PI3K/AKT/mTOR-Signalwegs führen [2–4].

Das *TEK*-Gen kodiert für einen Tyrosinkinase-Rezeptor, der vornehmlich in vaskulären Endothelzellen exprimiert wird. Sirolimus, ein mTOR-Inhibitor, blockiert diesen Signalweg und ist bereits in der systemischen Therapie von VM etabliert. Es zeigt jedoch bei bestimmten Patienten unzureichendes Ansprechen oder therapielimitierende Nebenwirkungen [5]. Alpelisib, ein selektiver PI3K-Inhibitor, ist in den USA und Europa zur Therapie des PIK3CA (kursiv)-mutierten, fortgeschrittenen, HR-positiven, HER-2 negativen Mamakarzinoms zugelassen [6]. Durch die direkte Inhibition von PI3K adressiert Alpelisib den TEK/PIK3CA/AKT/mTOR-Signalweg und kann so die pathologisch gesteigerte Angiogenese, Proliferation und Zellwachstumsaktivität hemmen [7]. In den USA ist die Anwendung von PI3K- Inhibitoren bei Patienten mit schwerer Manifestation von PROS (*PIK3CA* related Overgrowth Spectrum) ab dem 2. Lebensjahr durch die FDA zugelassen [8, 9]. In dieser Indikation besteht aktuell keine Zulassung durch die Europäische Arzneimittel-Agentur (EMA) für den Einsatz in der Europäischen Union.

Neuere Fallberichte sowie eine prospektive Kohortenstudie weisen darauf hin, dass Alpelisib nicht nur bei vaskulären Malformationen mit zugrundeliegender *PIK3CA*-Mutation, sondern auch bei Vorliegen einer *TEK*-Mutation wirksam sein kann, und dabei insgesamt gut verträglich ist [7, 10, 11]. Angesichts der noch geringen Fallzahl bei *TEK*-mutierten venösen Malformationen berichten wir unseren Fall, um das Potenzial dieser Off-label Therapie zu illustrieren.

## Fallbeschreibung

Eine 25-jährige Patientin wurde mit einem Nävus flammeus an der linken oberen Extremität geboren. Ab dem dritten Lebensjahr entwickelten sich dilatierte Gefäße entlang der ulnaren Handseite, die mehrfach operativ reseziert und intravaskulär sklerosiert wurden. Trotz dieser Interventionen kam es im Laufe der Adoleszenz zu einer progressiven Ausdehnung der venösen Malformation auf Ober- und Unterarm, Mittelhand, Thoraxwand, Musculus deltoideus, Mamma sowie supraclaviculäre und intrathorakale Anteile (siehe Abb. 1; 1a und 1b).

Im Sommer 2024 machten ausgeprägte Schmerzen mit einer Intensität von 10/10 auf der visuellen Analogskala (VAS), begleitet von einer erheblichen Funktionseinschränkung der linken oberen Extremität, die Einleitung einer systemischen Therapie erforderlich. Zunächst wurde der mTOR- Inhibitor Sirolimus eingesetzt, der jedoch nach weniger als drei Monaten wegen fehlendem Ansprechen, einer Teilthrombosierung der Malformation im axillären Bereich trotz etablierter Vollantikoagulation mit Rivaroxaban sowie einer nur mit hohen Opiatdosen halbwegs erträglichen Schmerzexazerbation abgebrochen wurde. Eine molekulargenetische Untersuchung ergab

Most venous malformations harbor activating somatic mutations in the *TEK/TIE2* or *PIK3CA* genes, leading to the persistent activation of the PI3K–AKT–mTOR signaling pathway [2–4].

The *TEK* gene encodes a tyrosine kinase receptor predominantly expressed in vascular endothelial cells. Sirolimus, an mTOR inhibitor, blocks this signaling pathway and has been established in systemic therapy, but has also shown insufficient response or therapy-limiting side effects in certain patients [5]. Alpelisib, a selective PI3K inhibitor, is approved in the USA and Europe for the treatment of *PIK3CA*-mutated, advanced, HR-positive, HER2-negative breast cancer [6]. Through the direct inhibition of PI3K, alpelisib targets the TEK–PIK3CA–AKT–mTOR pathway and can inhibit pathologically enhanced angiogenesis, proliferation, and cellular growth activity [7]. In the USA, PI3K inhibitors are FDA-approved for patients from 2 years of age onwards with severe manifestations of PROS (*PIK3CA*-related overgrowth spectrum) [8, 9]. For this indication, no authorization has yet been granted by the European Medicines Agency (EMA) for its use in the European Union.

Recent case reports and a prospective cohort study indicate that alpelisib may be effective not only in vascular malformations with an underlying *PIK3CA* mutation, but also in the presence of a *TEK* mutation, with overall good tolerability [7, 10, 11]. Given the still limited number of reported cases in *TEK*-mutated venous malformations, we present our case to illustrate the potential of this off-label therapy.

## Case Description

A 25-year-old female patient was born with a port-wine stain on her left upper extremity. From the age of three, dilated vessels developed along the ulnar side of the hand, which were repeatedly surgically resected and intravascularly sclerosed. Despite these interventions, the venous malformation progressively extended to the upper and lower arm, hand, thoracic wall, deltoid muscle, breast, as well as supraclavicular and intrathoracic regions during her adolescence (Fig.1, 1a and 1b).

In the summer of 2024, pronounced pain rated 10/10 on the visual analog scale (VAS), together with substantial functional impairment of the left upper extremity, required the initiation of systemic therapy. Initially, the mTOR inhibitor sirolimus was administered but was discontinued after less than three months due to the lack of response, partial thrombosis of the malformation in the axillary region despite established full anticoagulation with rivaroxaban, and the exacerbation of pain that was only partially tolerable with high-dose opioids. A molecular genetic analysis revealed a somatic *TEK* variant NM_000459.5:c.3325G›T; p.(Glu1109*) with a variant

eine somatische *TEK*-Variante NM_000459.5:c.3325G›T;p.(Glu1109*) mit einer VAF (Varianten Allelfrequenz) von 11% der Gewebeprobe läsional von der linken oberen Extremität. Im EDTA-Blut konnte diese Variante mittels Sanger-Sequenzierung an DNA ausgeschlossen werden. Somit wurde nach interdisziplinärer Besprechung im Board für vaskuläre Anomalien der Universitätsklinik Salzburg sowie nach Rücksprache mit dem Zentrum für Gefäßfehlbildungen der Universität Freiburg (Leiter: Friedrich Kapp) im Dezember 2024 nach erneuter Sklerosierung die Off-label-Therapie mit dem PI3K-Inhibitor Alpelisib begonnen. Die Dosierung betrug bei einer Body Surface Area (BSA) von 1,67 m² initial 100 mg täglich für 2 Wochen, gefolgt von 200 mg täglich p.o. Ergänzend erhielt die Patientin Levocetiricin und Loperamidhydrochlorid in den ersten Wochen. Parallel wurde sie in der Diabetes-Ambulanz des Uniklinikums Salzburg geschult, um mögliche metabolische Nebenwirkungen frühzeitig zu erkennen und zu behandeln.

Während dieser Therapie zeigte sich innerhalb weniger Wochen eine klinische Besserung, einschließlich Volumenreduktion der sichtbaren Areale, Schmerzabnahme und Wiedererlangen der Beweglichkeit des linken Arms. Als Nebenwirkungen traten anfängliche Übelkeit, Diarrhoe, passagere Stomatitis und eine Gewichtsreduktion von 4 kg auf. Im April 2025 entwickelte die Patientin einen Diabetes mellitus mit einem HbA1c von 6,5%, der mit oraler antidiabetischer Therapie gut kontrolliert werden konnte (HbA1c 5,8% im September 2025). Während der etablierten Therapie kam es im März und September 2025 zu neuerlichen starken Schmerzattacken, die jeweils mit oraler Schmerzmedikation nicht ausreichend kontrollierbar waren und neuerlich perkutane Teilsklerosierungen erforderten. Nach den Sklerosierungen sind die Schmerzen jeweils rasch abgeklungen. Die Therapie mit Alpelisib wird bis dato (Stand Q1 2026) fortgesetzt.

## Diskussion und Limitationen

Unsere Patientin stellt den ersten in Österreich publizierten Fall dar, in dem der erfolgreiche Einsatz eines PI3K-Inhibitors zur Behandlung einer venösen Malformation (VM) bei einer erwachsenen Patientin mit *TEK*-Mutation beschrieben wird. Die Therapieentscheidung basierte auf einer molekulargenetischen Analyse, die eine somatische, heterozygote *TEK*-Mutation (c.3325G›T) zeigte sowie auf dem erfolgreichen Einsatz bei ähnlicher *TEK*-Mutation in der Literatur [10]. Für die Behandlung von VM mit Alpelisib existiert bislang keine standardisierte oder empfohlene Dosierung. Wir orientierten uns an der Studie von Šterba et al., in der die BSA-adaptierte Dosierung einer etwa 20%igen Reduktion der onkologischen Standarddosis entspricht und 138 mg/m²/Tag beträgt [10]. Bei unserer Patientin mit einer BSA von 1,67 m² entsprach dies einer Tagesdosis von 230 mg Alpelisib. Da Alpelisib in Österreich ausschließlich in unteilbaren Filmtabletten mit 50 mg, 150 mg und 200 mg verfügbar ist, war eine Dosierungsrundung erforderlich. Die unter der Therapie aufgetretenen Nebenwirkungen entsprachen denen, die in Fachinformation und Literatur beschrieben sind; sie führten zu keinem Therapieabbruch, machten jedoch eine engmaschige metabo-

allele frequency (VAF) of 11% in the tissue sample (lesional from the left upper extremity). This variant could be excluded in EDTA blood DNA by Sanger sequencing. Following interdisciplinary discussion among members of the Vascular Anomalies Board of Salzburg University Hospital and after consultation with the Center for Vascular Malformations at the University of Freiburg (Director: Friedrich Kapp), off-label therapy with the PI3K inhibitor alpelisib was initiated in December 2024 after repeat sclerotherapy. The dosage, based on a body surface area (BSA) of 1.67 m², was initially 100 mg daily for 2 weeks, followed by 200 mg daily orally. Additionally, the patient received levocetirizine and loperamide hydrochloride in the first weeks. In the diabetes outpatient clinic at Salzburg University Hospital, she was also trained to enable early recognition and management of potential metabolic adverse effects.

Within a few weeks of therapy, clinical improvement was observed, including a reduction in the size of visible areas, significant pain relief, and regained mobility of the left arm. Adverse events included initial nausea, diarrhea, transient stomatitis, and a 4-kg weight loss. From April 2025 onwards, the patient developed diabetes mellitus with an HbA1c of 6.5%, which was well controlled with oral antidiabetic therapy (HbA1c 5.8% in September 2025). During the ongoing therapy, severe pain episodes occurred again in March and September 2025 that were not controllable with oral analgesics and required repeat percutaneous partial sclerotherapies. After sclerotherapy, the pain quickly subsided. The therapy with alpelisib is being continued to date (data as of Q1 2026).

## Discussion and Limitations

Our patient represents the first published case in Austria describing the successful use of a PI3K inhibitor for the treatment of a venous malformation (VM) in an adult patient with a *TEK* mutation. The treatment decision was based on a molecular genetic analysis demonstrating a somatic, heterozygous *TEK* mutation (c.3325G›T), as well as reports in the literature of successful use in patients with similar *TEK* mutations [10]. There is currently no standardized or recommended dosage for the treatment of VM with Alpelisib. We based our dosing on the study by Šterba et al. in which the BSA-adjusted dose corresponds to an approximately 20% reduction of the oncological standard dose, amounting to 138 mg/m²/day [10]. For our patient, with a BSA of 1.67 m², this corresponded to a daily dose of 230 mg of Alpelisib. As alpelisib is only available in Austria in non-divisible film-coated tablets of 50 mg, 150 mg, and 200 mg, dose rounding was required. Side effects were consistent with those reported in the literature and did not necessitate therapy discontinuation, although close metabolic monitoring was required. During treatment, a rapid and significant improvement in

lische Überwachung notwendig. Unter der Therapie zeigte sich rasch eine signifikante Verbesserung der Lebensqualität und ein deutliches radiologisches Ansprechen der Läsion.

Während der Behandlung mit Alpelisib traten Schmerzepisoden auf, die jenen unter der zuvor durchgeführten Sirolimus-Therapie ähnelten. Dies wirft retrospektiv die Frage auf, ob eine Fortführung des mTOR- Inhibitors in Kombination mit den durchgeführten Sklerosierungen zu einem ähnlichen therapeutischen Ergebnis hätte führen können. Da die Schmerzen jedoch damals der Medikation zugeschrieben wurden und die Patientin eine Fortsetzung dieser Therapie ablehnte, wurde dieser Ansatz verworfen. Das deutliche radiologische Ansprechen (siehe Abbildung 1, 1-3) ist vermutlich überwiegend auf Alpelisib zurückzuführen, wenngleich der Beitrag der Sklerosierungen unklar bleibt. Unter der kombinierten Behandlung traten keine zusätzlichen Nebenwirkungen auf. In der Kohortenstudie von Šterba et al. erhielten ebenfalls zwei Patienten eine Kombinationstherapie zur Krankheitsstabilisierung [10].

In der genannten Kohortenstudie sowie in weiteren Fallberichten finden sich keine Angaben zum Anteil der *TEK*-Mutationslast im untersuchten Gewebe. Eine zentrale, bislang unbeantwortete Frage — die in zukünftigen Studien adressiert werden sollte — ist, welchen Einfluss die Mutationslast auf das therapeutische Ansprechen hat.

Darüber hinaus limitiert die geringe Fallzahl, die Off-label-Verwendung von Alpelisib bei vaskulären Malformationen und die kombinierte Behandlung mit intravasalen Sklerosierungen die Generalisierbarkeit der Ergebnisse. Dennoch liefert dieser Fall wertvolle Hinweise für die potenzielle Wirksamkeit und Sicherheit von PI3K- Inhibitoren bei *TEK*-mutierten VM.

## Schlussfolgerung

Die Kombination aus moderner molekulargenetischer Diagnostik und gezielter Signalweginhibition eröffnet vielversprechende Perspektiven für eine individualisierte Therapie komplexer vaskulärer Anomalien. Prospektive Vergleichsstudien sind erforderlich, um zentrale Fragen zur optimalen Therapiesequenz, zur geeigneten Dosierung und Behandlungsdauer, zum Einfluss der *TEK*-Mutationslast auf das Therapieansprechen sowie zu potenziellen Langzeittoxizitäten fundiert zu beantworten. Dieser Fall unterstreicht, dass Alpelisib auch bei *TEK*-mutierten VMs ohne begleitende *PIK3CA*-Mutation eine wirksame Therapieoption darstellen kann, wodurch die personalisierten Behandlungsstrategien bei komplexen Vaskulopathien weiter gestärkt werden.

Verfasst von Andrea Kugler

**Korrespondenz:** an.kugler@salk.at

quality of life, along with a marked radiological response of the lesion, were observed.

During alpelisib therapy, pain episodes occurred that resembled those during prior sirolimus therapy. In retrospect, the question arises of whether continued mTOR inhibition alongside sclerotherapy might have had comparable benefits. However, this approach was not pursued because the pain was attributed to the medication and the patient declined further treatment. The pronounced radiologic response (Fig. 1, 1-3) is presumably mainly due to alpelisib, although the contribution of sclerotherapy remains uncertain. No additional side effects occurred under the combined therapy. In the cohort study by Šterba et al., two patients also received combination therapy for disease stabilization [10].

In the cohort study mentioned, as well as in published case reports, no information is provided on the proportion of the *TEK* mutational burden in the tissue examined. A central, still unanswered question, which should be examined in future studies, concerns the influence of mutation burden on treatment response.

The single-case nature, off-label use, and combined treatment with intravasal sclerotherapies limit the generalizability of the results. Nevertheless, this case provides valuable insights into the potential efficacy and safety of PI3K inhibitors in *TEK*-mutated VMs.

## Conclusion

The combination of modern molecular genetic diagnostics and targeted pathway inhibition provides promising opportunities for the individualized therapy of complex vascular malformations. Prospective comparative studies are urgently needed to answer key questions regarding the optimal therapy sequence, appropriate dosing, treatment duration, influence of *TEK* mutation burden on response, and potential long-term toxicities. This case also highlights the circumstance that alpelisib may be effective even in *TEK*-mutated VMs without concomitant *PIK3CA* mutation, supporting personalized treatment strategies in complex vasculopathies.

Written by Andrea Kugler

**Correspondence:** an.kugler@salk.at

https://doi.org/10.61783/oegdv10904

## Literatur | References


1. ISSVA Classification for Vascular Anomalies. 2025 Revision. Int Soc Study Vasc Anom. 2025.
2. Limaye N, Kangas J, Mendola A, Godfraind C, Schlögel MJ, Helaers R, et al. Somatic Activating PIK3CA Mutations Cause Venous Malformation. Am J Hum Genet. 2015;97:914-21.
3. Hirose K, Hori Y, Ozeki M, Motooka D, Hata K, Tahara S, et al. Comprehensive phenotypic and genomic characterization of venous malformations. Hum Pathol. 2024;145:48-55.
4. Nguyen HL, Boon LM, Vikkula M. Genetics of vascular anomalies. Semin Pediatr Surg. 2020;29:150967.
5. Seront E, van Damme S. Rapamycin in treatment of venous malformations. Orphanet J Rare Dis. 2017;12:122.
6. André F, Ciruelos E, Rubovszky G, Campone M, Loibl S, Rugo HS, et al. Alpelisib for PIK3CA mutated, hormon receptor positive advanced breast cancer. N Engl J Med. 2019;380:1929-40.
7. Remy A, Tran TH, Dubois J, Gavra P, Lapointe C, Winikoff R, et al. Repurposing alpelisib, an anti-cancer drug, for the treatment of severe TIE2-mutated venous malformations: Preliminary pharmacokinetics and pharmacodynamics data. Pediatr Blood Cancer. 2022;69:e29897.
8. FDA Approval Summary: Alpelisib for PIK3CA-related Overgrowth Spectrum (PROS). Clin Cancer Res. 2024;30:23-28.
9. Canaud G, Lopez Gutierrez JC, Irvine AD, Vabres P, Hansford JR, Ankrah N, et al. Alpelisib for treatment of patients with PIK3CA-related overgrowth spectrum (PROS). Genet Med. 2023;25:100969.
10. Šterba M, et Pokorna P, Faberova R, Pinkova B, Skotakova J, Seehofnerova A Targeted treatment of severe vascular malformations harbouring PIK3CA and TEK mutations with alpelisib is highly effective with limited toxicity. Sci Rep. 2023;13:10499.
11. Zerbib L, Ladraa S, Fraissenon A, Bayard C, Firpion M, Venot Q, et al. Targeted therapy for capillary-venous malformations. Signal Transduct Target Ther. 2024;9:146.